POLYCHONDRITE ATROPHIANTE : manifestations vasculaires

Jean-Charles PIETTE

CHU PITIE-SALPETRIERE

PARIS

PCA: manifestations cumulées (500 pts)

Chondrite du pavillon	90%
Arthropathie	78%
Chondrite nasale	65%
Inflammation oculaire	61%
Chondrite L ou trachéobronchique	48%
Chondrite costale	38%
Fièvre ≥ 38°	38%
Hypoacousie	33%
Manifestations dermatologiques	30%
Manifestations cardiovasculaires	29%
Vertiges	24%
Atteinte rénale	11%

Vascularite
= Inflammation de la paroi du vaisseau

La PCA peut parfois comporter une vascularite

Chapel Hill Conference: Explanation of terminology. Jennette JC et al, Arthritis Rheum 1994, 37: 187

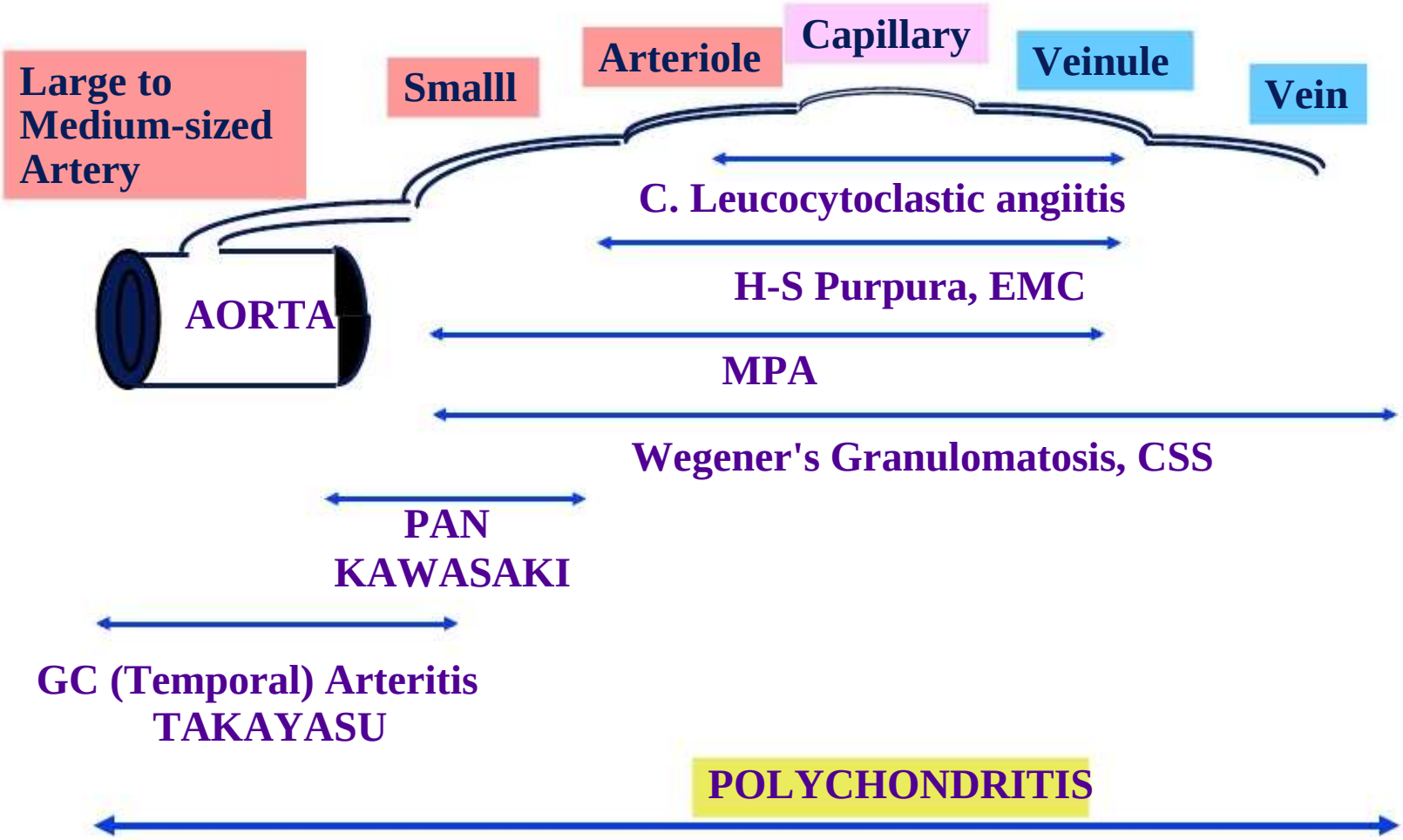

POLYCHONDRITE ATROPHIANTE ATTEINTE AORTIQUE (1)

ECTASIE ACQUISE DE L'AORTE INITIALE

- ≈ 6 % des cas
- Latence clinique ou insuffisance aortique
- Survenue: souvent tardive, PCA de l adulte jeune, parfois quiescente
- Extension d'aval rare
- Diagnostic: RP, écho coeur, TDM, IRM
- Evolution: Insuffisance aortique, progression
- Histologie: lésions du tissu élastique de la média, parfois présence de cellules géantes

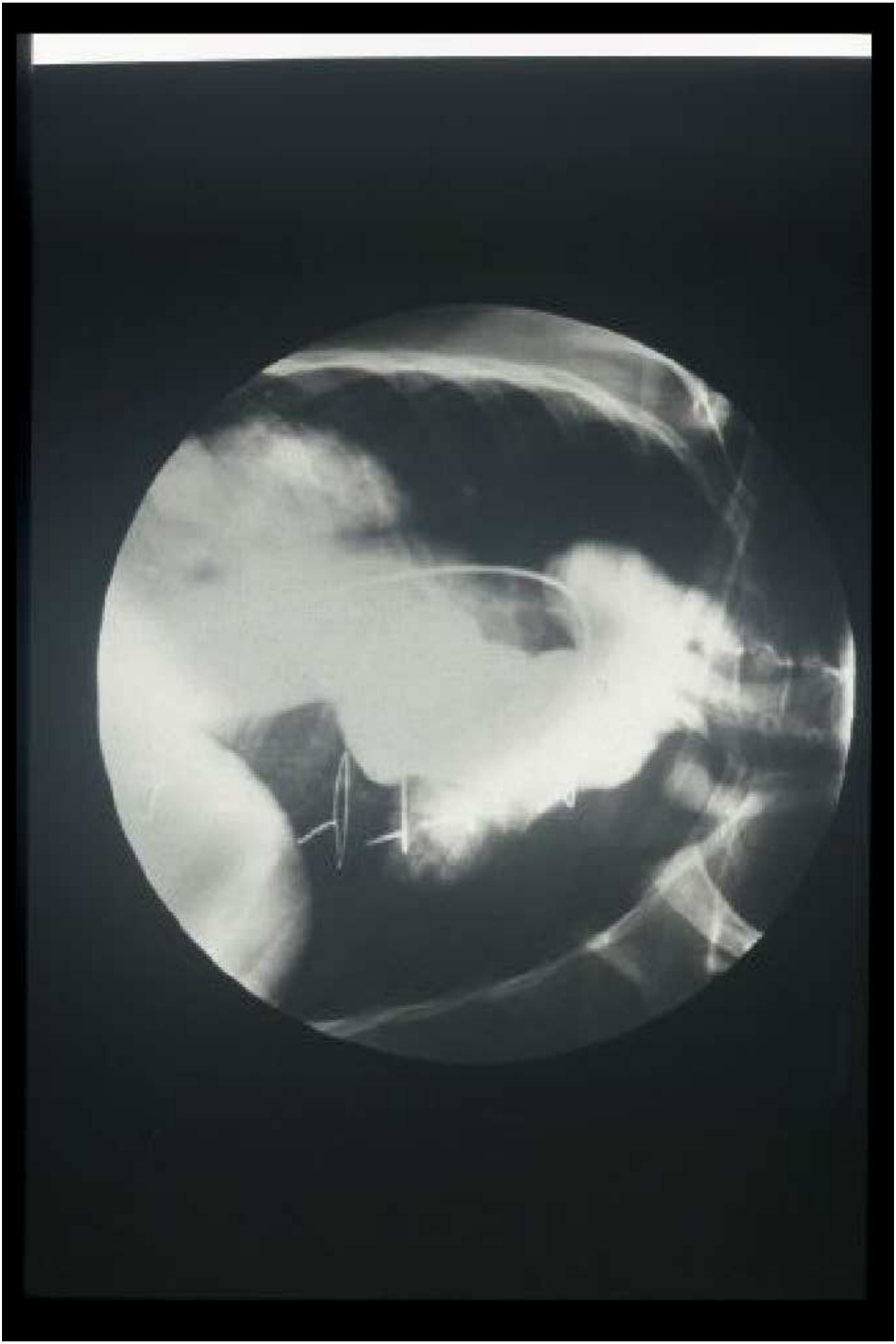

POLYCHONDRITE ATROPHIANTE ATTEINTE AORTIQUE (2)

AUTRES ATTEINTES

- Ectasie Ao abdominale, thoraco-abdominale
- Dissection
- Sténoses
- Association avec Takayasu ?
- Thrombose / SAPL (2 cas)

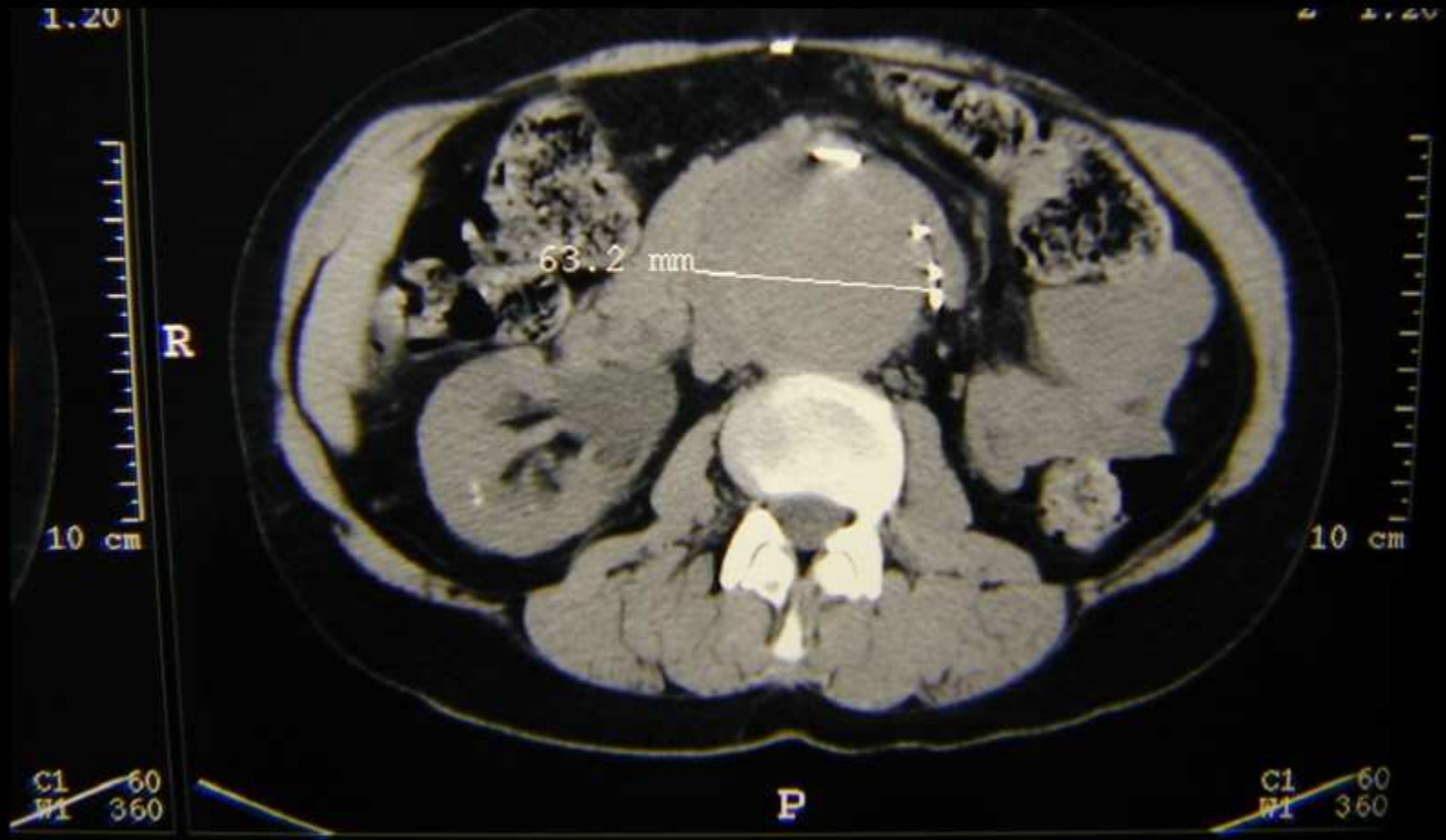
1.20
63.2 mm
R
10 cm
10 cm
C1 60
W1 360
P
C1 60
W1 360

POLYCHONDRITE ATROPHIANTE
GROS TRONCS ARTERIELS

ECTASIES

- Contiguïté / ectasie aortique, ou isolées
- Siège: cérébral, coronaire, ilio-fémoral, sous-clavier, radial
- Faux-anévrysme après ponction artérielle

STENOSES

- Artérites temporales
- Artérite inflammatoire membres inférieurs
- Siège: carotides, artères cérébrales, rénales, mésentériques,...

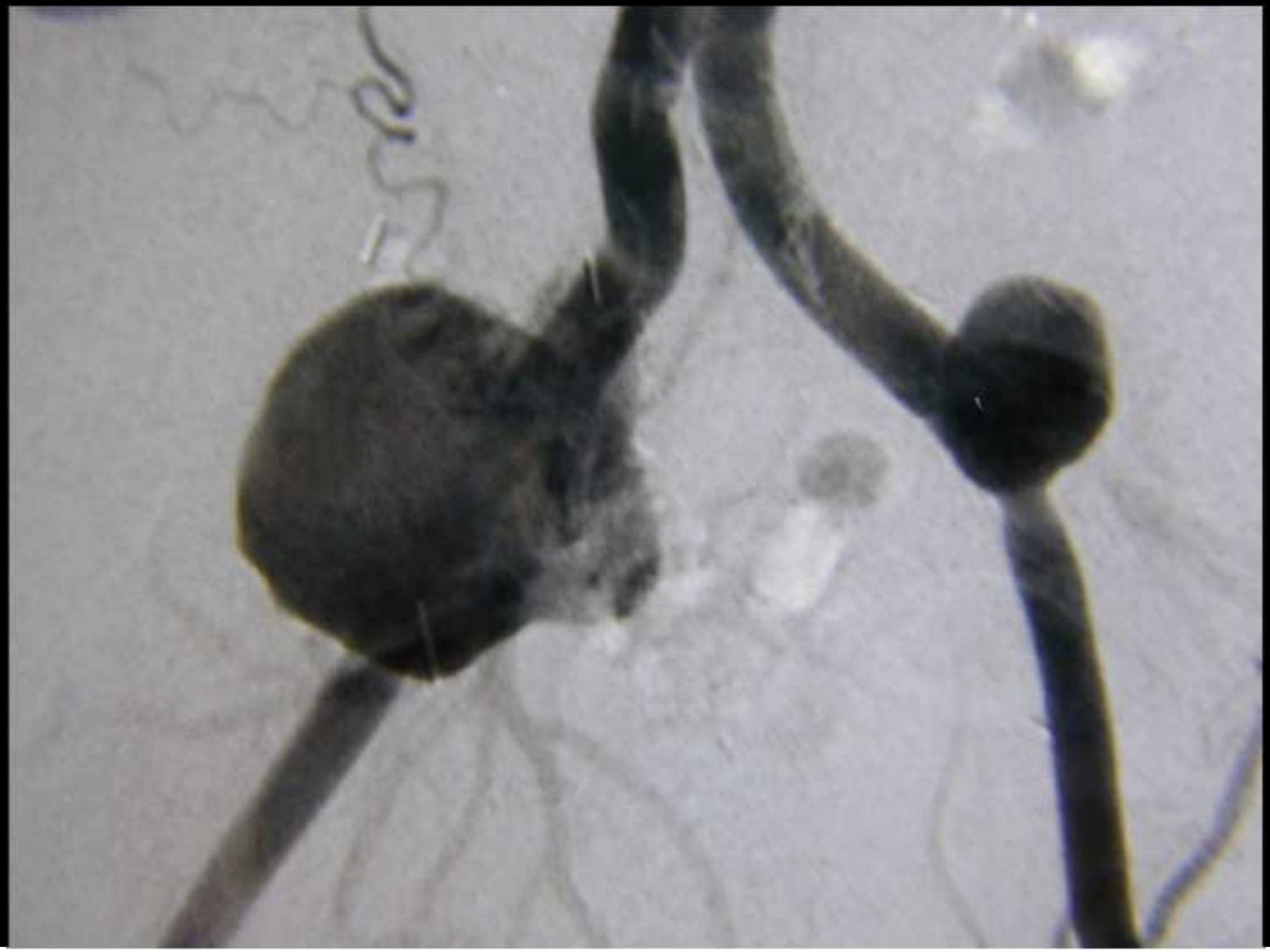

POLYCHONDRITE ATROPHIANTE
ATTEINTE ARTERIOLAIRE

VASCULARITE CUTANEE

- Pas de spécificité clinique
- Histologie: vascularite (10 %)
- Association avec myélodysplasie (H > 60 ans)

VASCULARITE SYSTEMIQUE ≈ M.P.A.

- Manifestations neurologiques et rénales
- Responsabilité suspectée: sclérite / épisclérite, atteinte audio-vestibulaire
- ANCA: environ 20% des PCA (mais pas anti-Pr3)
- Gravité pronostique

Pied droit

[redacted]

DIVERSITE DES MANIFESTATIONS EXTRA-CHONDRITIQUES

	%
• Rhumatologiques: périphériques, axiales	69
• Oculaires: (épi)sclérite, conjonctivite	62
• Audio-vestibulaires: surdité, vertige	41
• Cardiaques: insuffisance aortique,...	15
• Vasculaires: ectasie aortique, microvascularite	15
• Dermatologiques: parenté avec le Behçet	24
• Rénales: GN extra-capillaire	8
• Hématologiques: dysmyélopoïèse	10
• Signes généraux: fièvre, amaigrissement	

POLYCHONDRITE et baisse d'audition

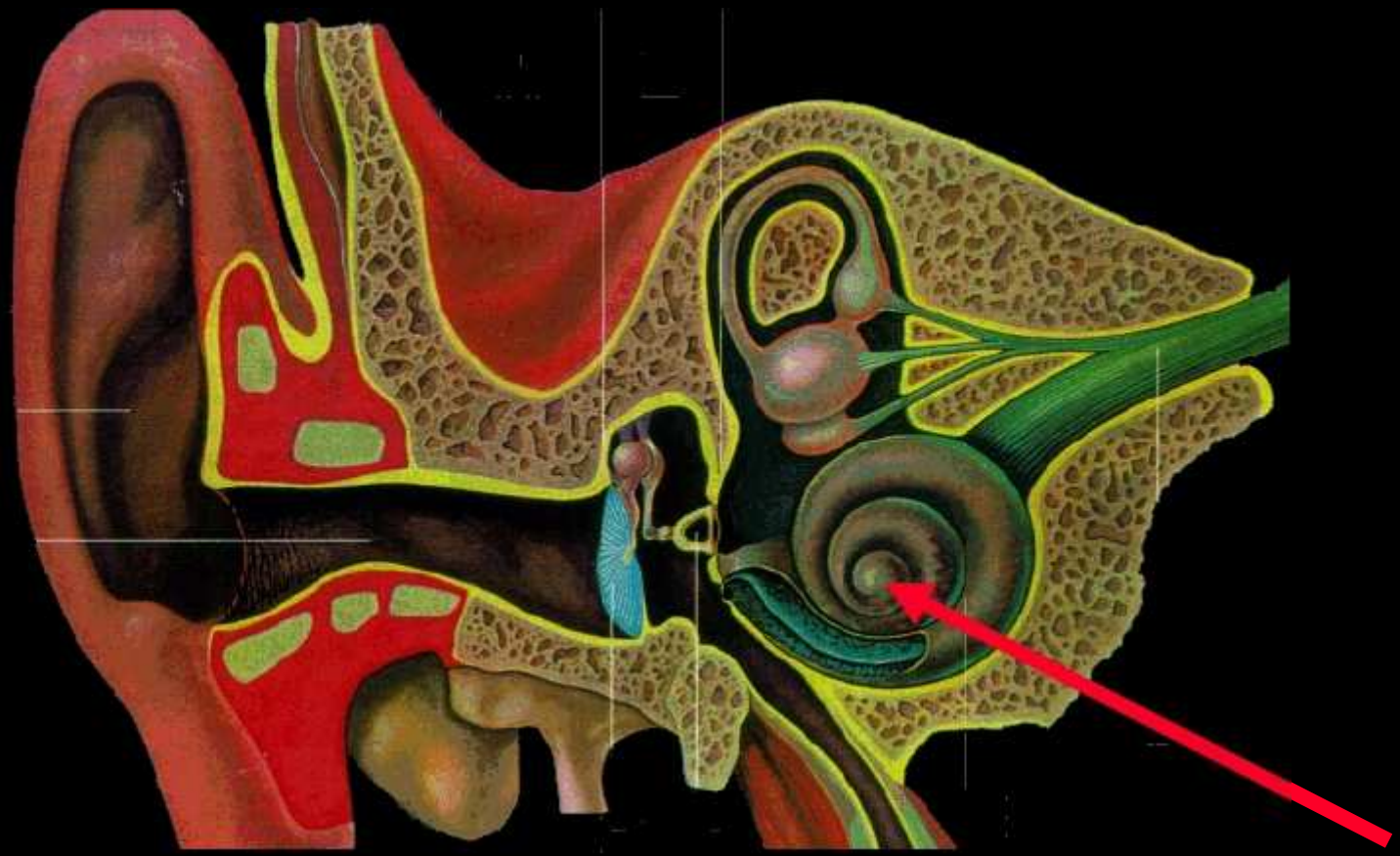

Surdité brusque => audiogramme urgent
et généralement Solumédrol I.V.

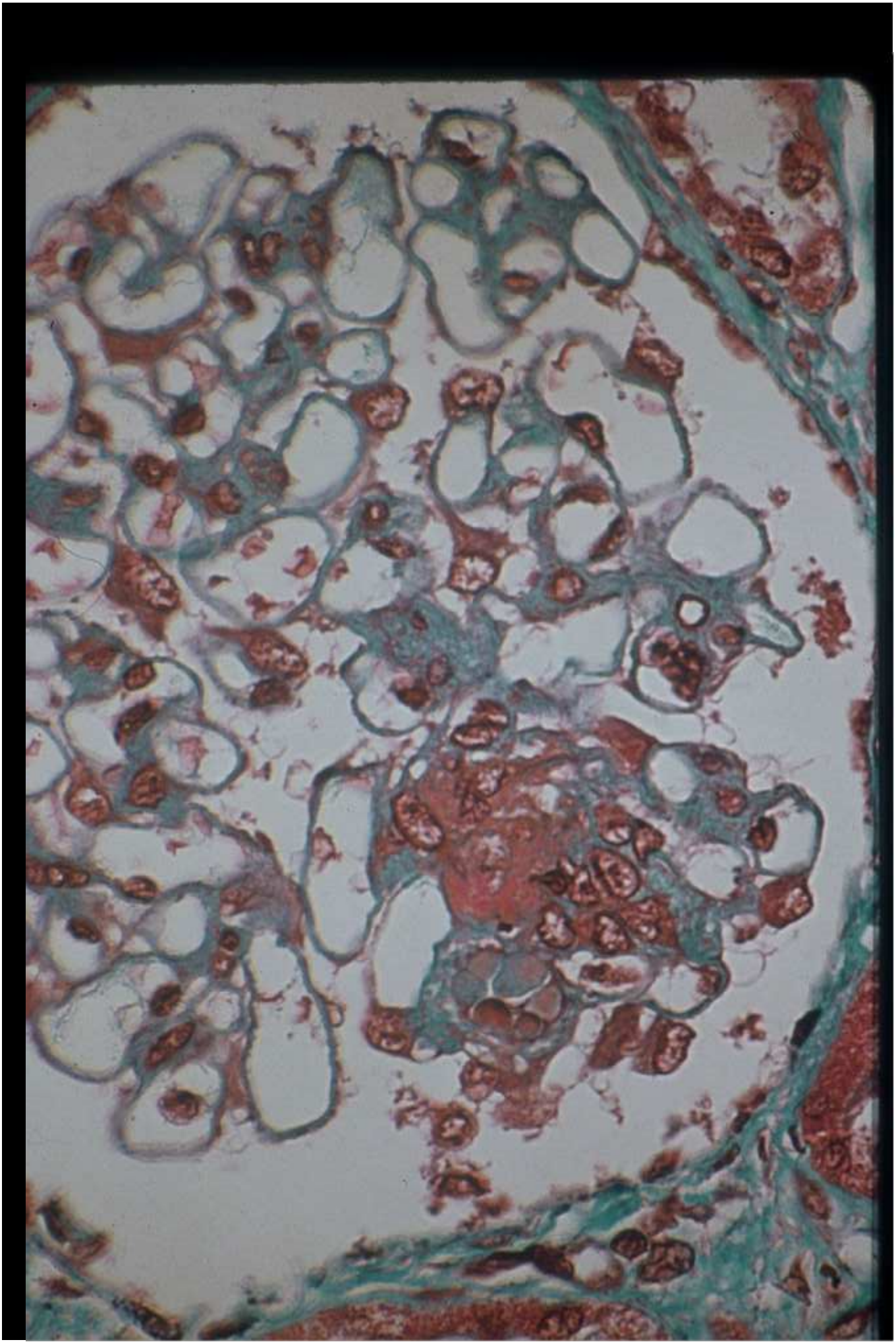

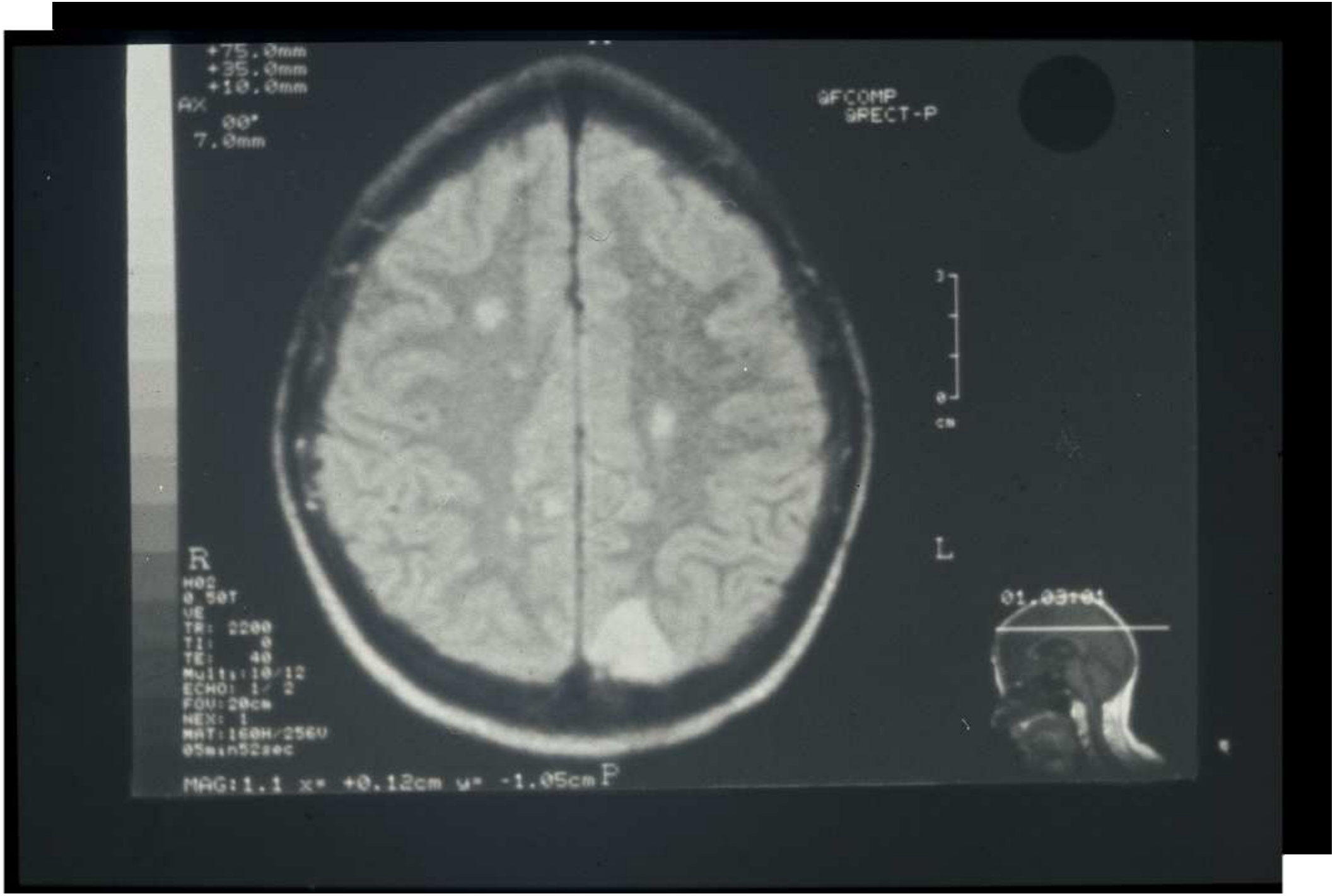
+75.0mm
+35.0mm
+10.0mm
AX
00°
7.0mm
GFCOMP
GRECT-P
3
0
CM
R
L
HOC
0.50T
VE
TR: 2200
TI: 0
TE: 40
Multi:10/12
ECHO: 1/ 2
FOV:20cm
NEX: 1
MAT:160H/256V
05m:n52sec
MAG:1.1 x= +0.12cm y= -1.05cm
P

POLYCHONDRITE ATROPHIANTE
ATTEINTE VEINEUSE

≈ 10 % des cas

THROMBOSE PROFONDE (sièges divers)

THROMBOSE SUPERFICIELLE
- cordon inflammatoire
- nodules des membres (histo)

PHYSIOPATHOLOGIE
- non spécifique
- SAPL associé (Lupus associé, myélodysplasie)
- parenté avec Behçet

DIVERSITE DES MANIFESTATIONS EXTRA-CHONDRITIQUES

	%
• Rhumatologiques: périphériques, axiales	69
• Oculaires: (épi)sclérite, conjonctivite	62
• Audio-vestibulaires: surdité, vertige	41
• Cardiaques: insuffisance aortique,...	15
• Vasculaires: ectasie aortique, microvascularite	15
• Dermatologiques: parenté avec le Behçet	24
• Rénales: GN extra-capillaire	8
• Hématologiques: dysmyélopoïèse	10
• Signes généraux: fièvre, amaigrissement	

Dermatologic manifestations of relapsing polychondritis. A study of 200 cases at a single center.

Francès C, El Rassi R, Laporte JL, Rybojad M, Papo T, Piette JC.
Medicine (Baltimore) 2001,80:173-9

200 RP patients

- 73 had chronic dermatitis or associated diseases with potential dermatological involvement: hematological disorders (n=24) or CTD (n=22).
- Among the other 127 , 45 (35.4%) had dermatological manifestations:

aphthosis	n = 21; oral in 14 and complex in 7
nodules on the limbs	n = 19
purpura	n = 13
papules	n = 10
sterile pustules	n=9
superficial phlebitis	n=8
livedo reticularis	n=7
ulcerations on the limbs	n=6
distal necrosis	n=4

Dermatological manifestations : presenting feature of RP in 15 cases (12%)

Histological findings: vasculitis (n=19, leukocytoclastic in 17), neutrophil infiltrates (n=6), thrombosis of skin vessels (n=4), septal panniculitis (n=3), minor changes (n=2)

22 patients with myelodysplasia vs 127 without associated disorder:

frequency of dermatological manifestations (91vs 35.4%; $p<0.0001$),
sex ratio (18 M/4 F vs 44 M/83 F, $p<0.0001$)
age at first chondritis (63.3 + 14 vs 41.4 + 17 years; $p<0.0002$)

M.A.G.I.C.
= Mouth and Genital Ulcerations with Inflamed Cartilages

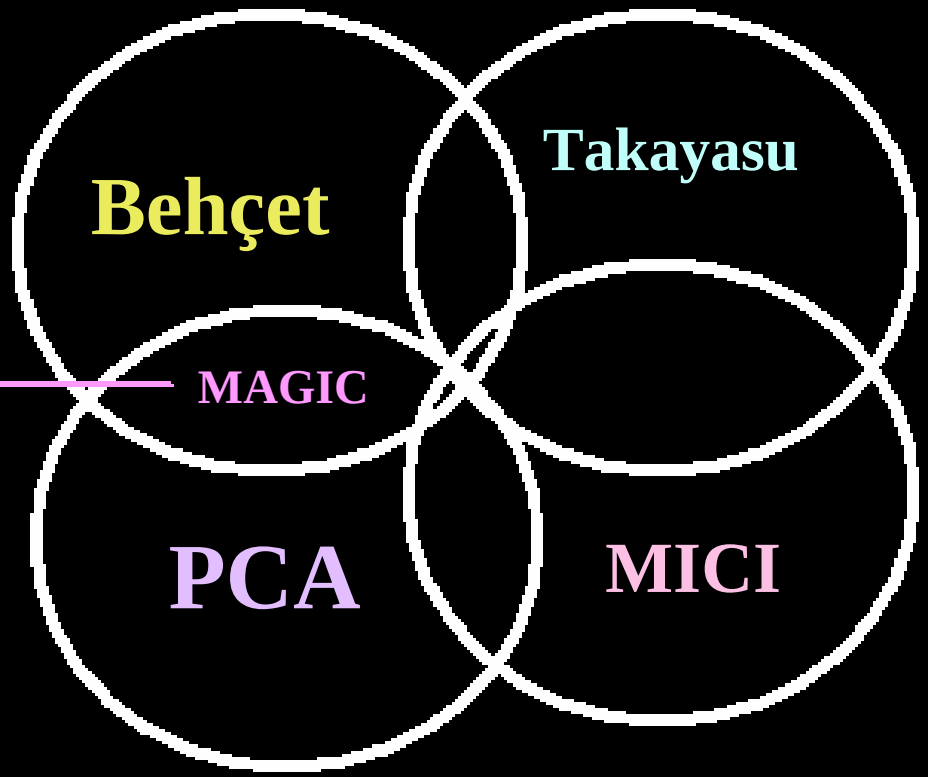

Behçet

PCA - ATTEINTE ARTERIELLE
DIAGNOSTICS DIFFERENTIELS

- **PCA**
  Wegener
- **ECTASIE AORTE INITIALE**
  Takayasu, Behçet, SPA, Cogan, Marfan (?)
- **AUTRES LESIONS MACRO-ARTERIELLES**
  Takayasu, Horton, Behçet, (Pb nosologiques)
- **MICROVASCULARITE**
  Wegener, MPA (Pb nosologiques)

Polychondrite: Traitement

Rareté --> Pas d'études randomisées

jcp 2008

Traitements D'exception

Anti-TNF

IMMUNO-SUPPRESSION

PREDNISONE fortes doses, bolus MP

PREDNISONE faibles doses + METHOTREXATE

PREDNISONE faibles doses

Dapsone (?)

Colchicine

AINS

+ Zéro tabac (bronches, MAI, athérome / CT)
± Vaccins si respiratoire (grippe, pneumo, coqueluche)
± Chirurgie - endoprothèses

PCA - ATTEINTE ARTERIELLE
TRAITEMENT MEDICAL

- **MICROVASCULARITE CUTANEE**
  Colchicine, Dapsone

- **MICROVASCULARITE SYTEMIQUE**
  Corticoïdes ± immunosuppresseurs
  Limites si myélodysplasie

- **LESIONS MACRO-ARTERIELLES**
  *Corticoïdes **ET** immunosuppresseurs*
  (Endoxan, Imurel*,...)*
  Anti-TNF ?

PCA - ATTEINTE ARTERIELLE TRAITEMENT CHIRURGICAL

INDICATIONS OPERATOIRES

Valvulopathies aortiques majeures
Ectasies franches et/ou évolutives
Sténoses symptomatiques malgré traitement médical

RESULTATS

Court terme: satisfaisants
Moyen terme: désinsertion valvulaire, récidive ectasique anastomotique ou de novo…

NECESSITE ++

Inventaire complet des lésions cardio-artérielles
Evaluation anesthésique (arbre respiratoire)
Traitement médical associé
Suivi prolongé

ALTERNATIVE

Angioplastie (sténoses), endo-prothèses

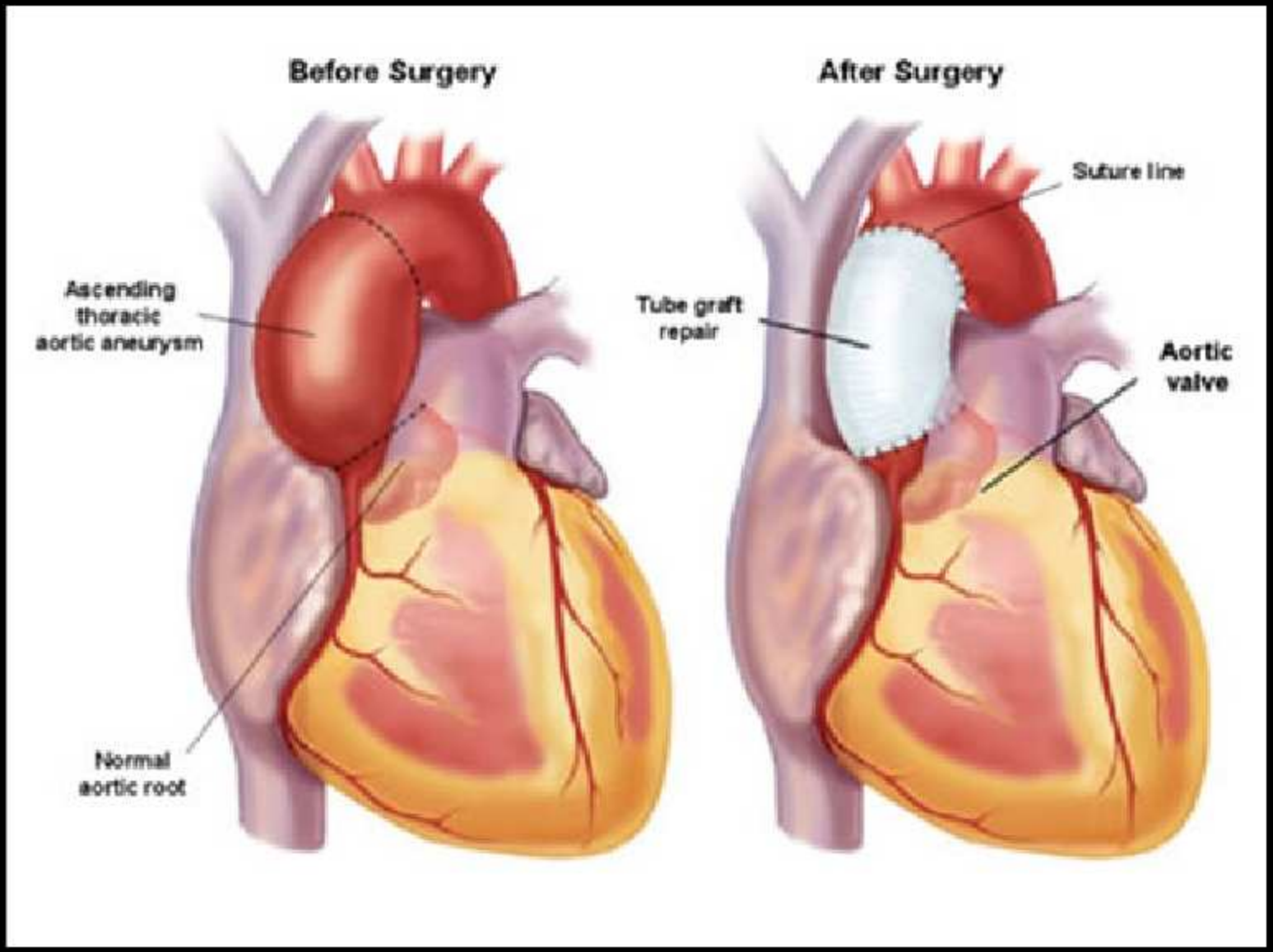
Before Surgery
After Surgery
Ascending thoracic aortic aneurysm
Normal aortic root
Tube graft repair
Suture line
Aortic valve

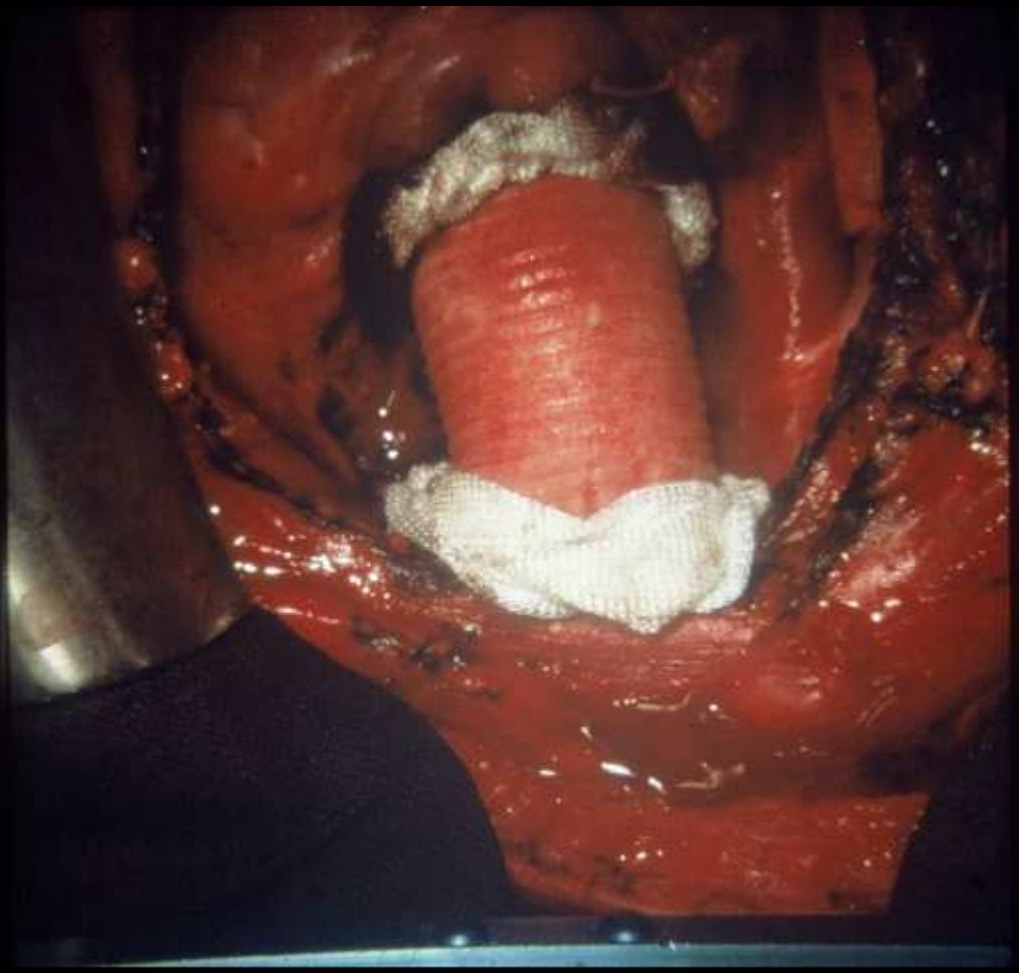

Corticothérapie prolongée

-> Athérosclérose précoce
-> Importance du régime…
-> Pas de tabac

PCA - ATTEINTE VASCULAIRE CONCLUSIONS

1 DIVERSITE DES ATTEINTES VASCULAIRES

2 ECTASIES ACQUISES AORTE ASCENDANTE

3 GRAVITE DES ATTEINTES ARTERIELLES

4 CHIRURGIE: BONS RESULTATS INITIAUX
vs PRONOSTIC MEDIOCRE A TERME

5 PHYSIOPATHOLOGIE: MAL CONNUE

MERCI